



初診時に迅速に診断出来なかった  
麻痺を伴わない  
橈骨神経管症候群の1症例

置賜地区

丹 学

# はじめに

橈骨神経管症候群の経験



初診時：診断が不可




最終診断：専門医と診断一致

# 目的

鑑別ポイントの報告がない



文献的考察を加え報告



柔整診断率の向上

# 症例：50歳男性

**主訴** 左肘～前腕上部の疼痛

**既往歴** 特記すべきことなし

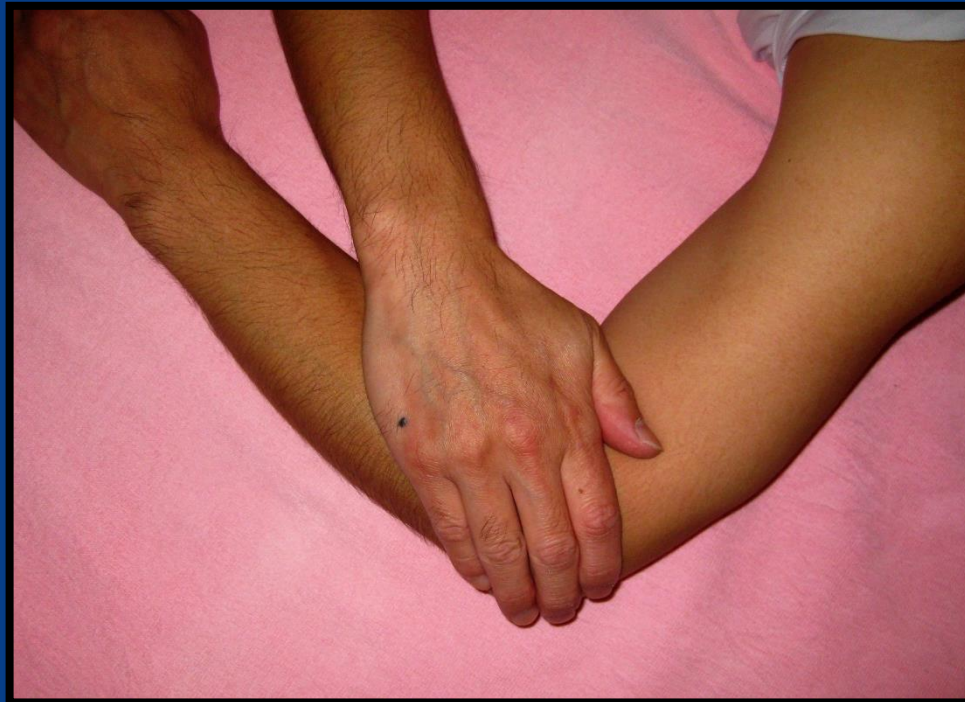**家族歴** 特記すべきことなし

**現病歴** 約1か月前より主訴

**患者の希望** = 1度の治療で治癒

# 疼痛部位の示し方

palmar indication



疼痛の局在を正確に認識できていない

# 初診時のテスト方法

Mill's test

Thomsen test

middle finger extension test

Spinner test (3種類)

すべて陰性 (的) であった

# 初診時の主な他の所見

- ① 頸部神経根症状陰性
- ② 著大な筋力低下なし
- ③ 回内外で激しい疼痛がある  
再現性は低い  
診察時は、認められない



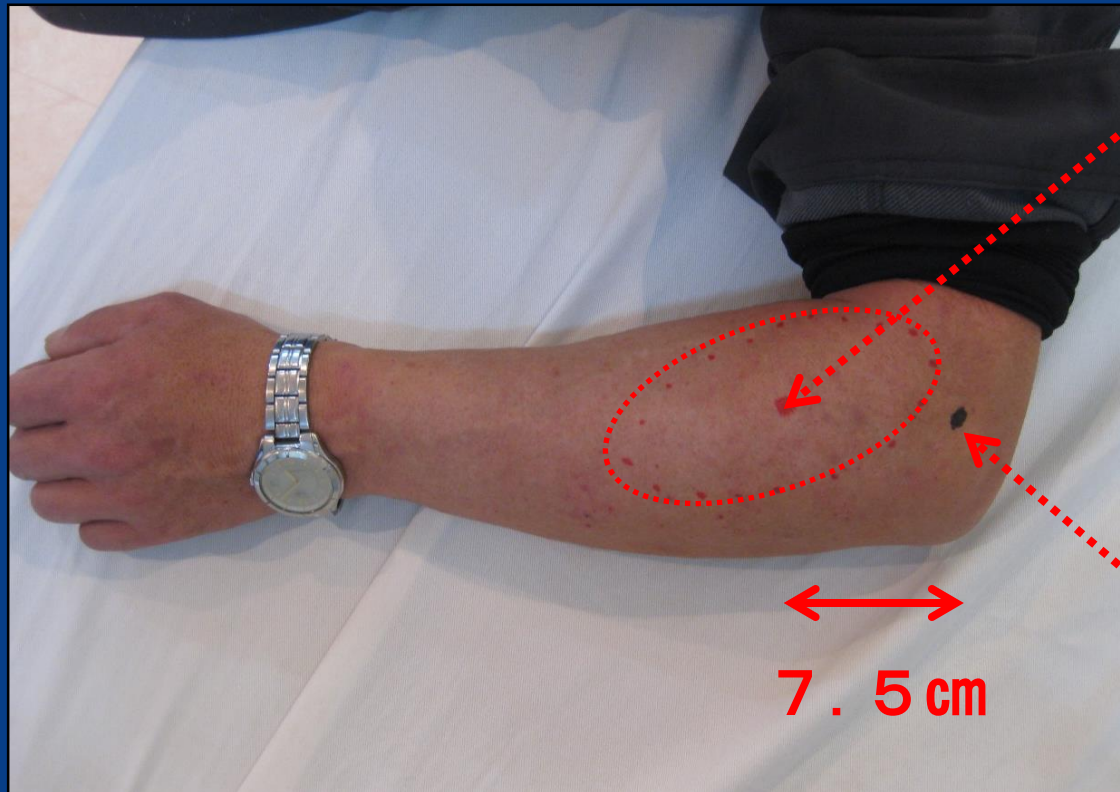
# 初診時の診断仮説

- ①明確な知覚障害、筋力低下がない
- ②前腕掌側上部のpalmar indication
- ③主に回内外動作時の疼痛
- ④勤労時の疼痛

- ①円回内筋症候群
- ②上腕骨外側上顆炎


# 初診より65日 明確となった疼痛部位

最大圧痛点



外側上顆

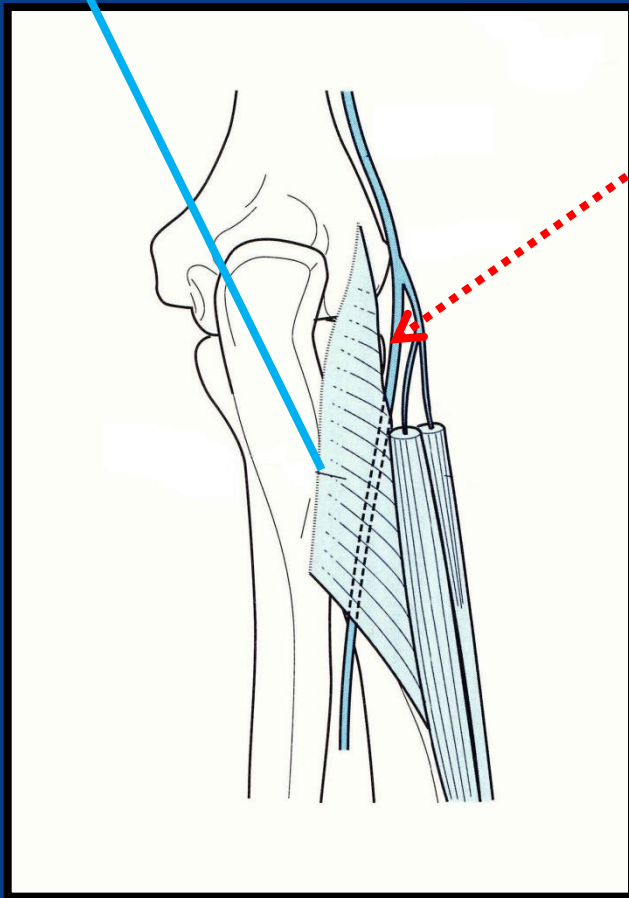
疼痛の範囲  
正中神経支配域ではない



# 専門医の診断名

回外筋

回外筋を貫通するまで＝橈骨神経管



橈骨神経深枝

患者が、医師より頂いた

橈骨神経管症候群

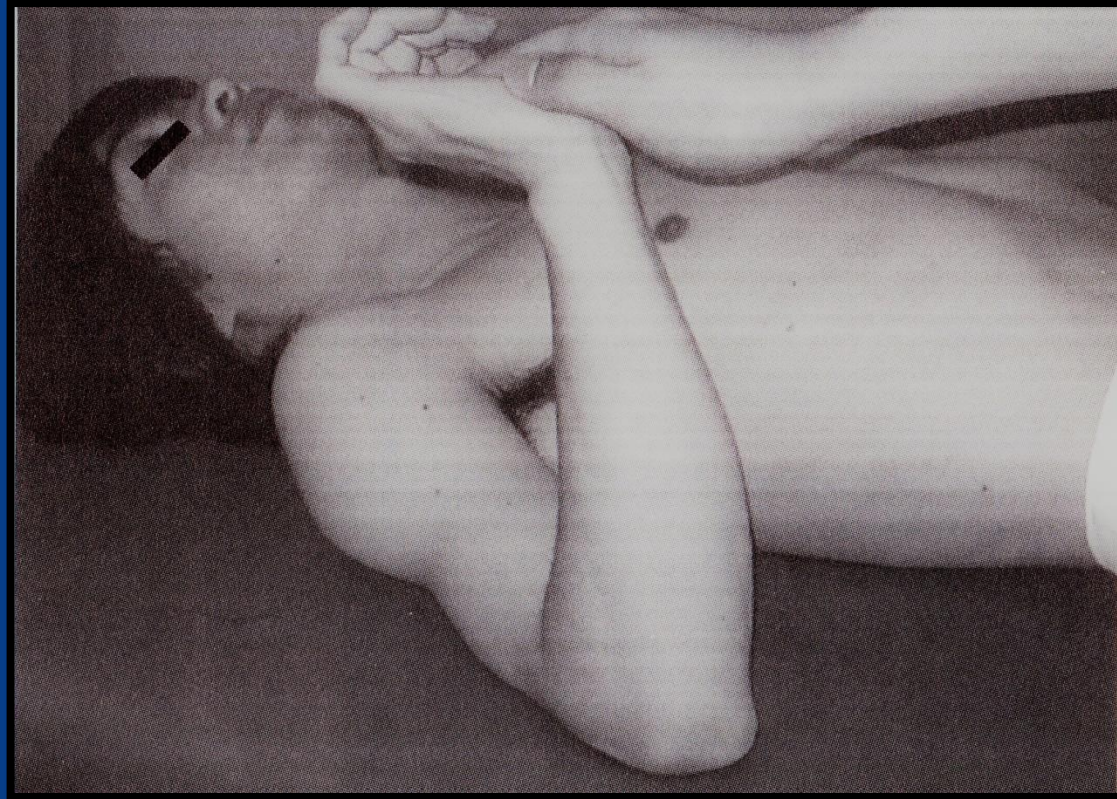
# 考察

- 1 . 病因、用語について
- 2 . 発生頻度
- 3 . 臨床像
- 4 . 治療
- 5 . 鑑別診断
- 6 . 新しいテスト法

# 肘外側部痛の主な鑑別疾患

疾患名	圧痛部位
上腕骨外側上顆炎	外側上顆
滑膜ひだ障害	腕橈関節
橈骨神経管症候群	橈骨頭（深枝部）
離断性骨軟骨炎	特定されない
弾発肘	特定されない

# 新しいテスト法 : Tan's test



肘関節＝完全屈曲位で回外動作を行わせる  
手関節＝背屈位

# まとめ

1. 疼痛が主症状の1例を報告
2. 上顎炎との臨床所見の比較
3. 臨床像を3つに分類
4. 圧痛部位の違いを整理
5. Tan's test

ご清聴、感謝申し上げます